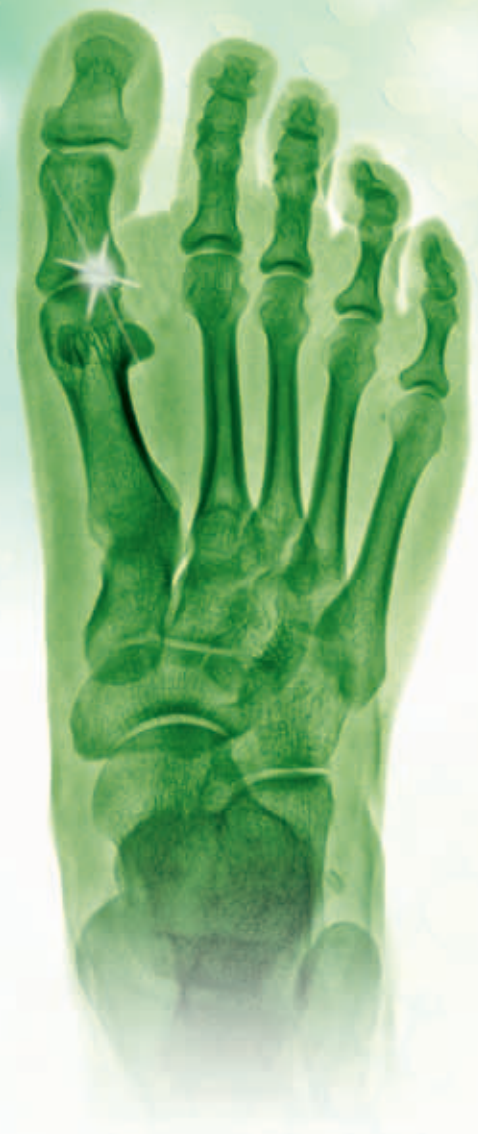
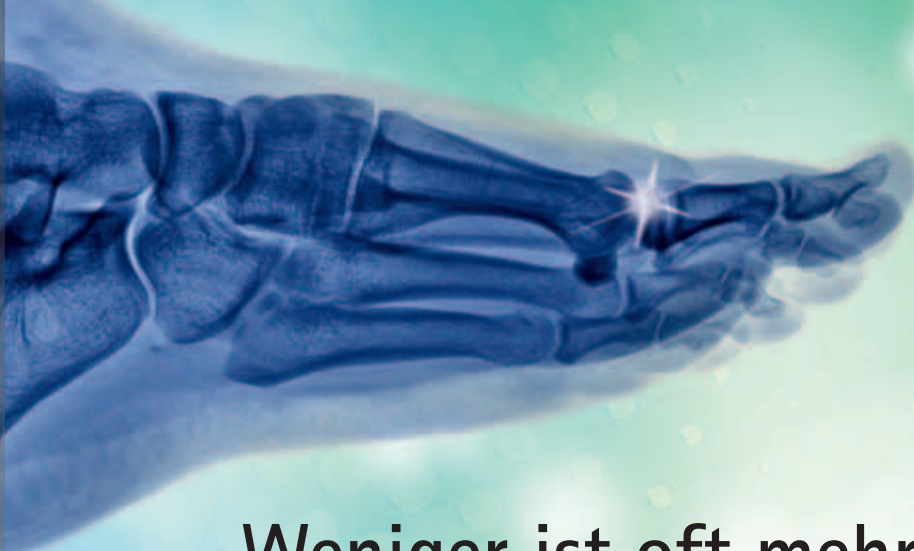


## Weniger ist oft mehr

### Teilgelenkersatz am Großzehengrundgelenk

*Eine langsam aber sicher zunehmende schmerzhafte Bewegungseinschränkung im Großzehengrundgelenk wird in aller Regel durch eine Arthrose in diesem Gelenk verursacht. Die Behandlung dieser Deformität erklären Dr. Hans-Otto Breithaupt und sein Kollege Rudolf Klippert von der Gelenk- und Fußchirurgie Mittelhessen in Reiskirchen.*

**Wie kommt es zu einer Arthrose im Großzehengrundgelenk und sind bestimmte Patienten besonders anfällig dafür?**

Dr. Breithaupt: Bei Patienten deren erster Mittelfußknochen überlang ist, kommt es öfters zu einem vorzeitigen Verschleiß im Großzehengrundgelenk. Meistens aber schädigen eine chronische Überbelastung, wie sie z.B. bei Fußballspielern häufig ist, oder Verletzungen des Gelenks den Knorpel. Aber auch bestimmte Stoffwech-

selstörungen, wie z. B. Gicht, und gar nicht so selten auch ein Hallux valgus, also ein Ballenzeh, führen zum Knorpelabbau. In der Regel beginnt die Symptomatik schleichend mit wechselnder Schmerzhaftigkeit. In akuten Phasen ist das Gelenk schmerzhaft, gerötet, überwärmt und geschwollen. In späteren Stadien ist das Gehen dann dauerhaft eingeschränkt und die Patienten können sich nur noch hinkend fortbewegen.

ten Abrollhilfe gemacht. Damit können viele für einige Zeit wieder schmerzfrei gehen. Aber das hält die Arthrose nicht auf, im Gegenteil sie schreitet weiter fort. Spätestens wenn die konservativen Maßnahmen keine zufriedenstellende Besserung (mehr) bringen, sollte rechtzeitig über eine operative Therapie nachgedacht werden.

**Nun haben die Operationen bei Arthrose an der Großzehe keinen besonders guten Ruf. Sehen Sie das anders?**

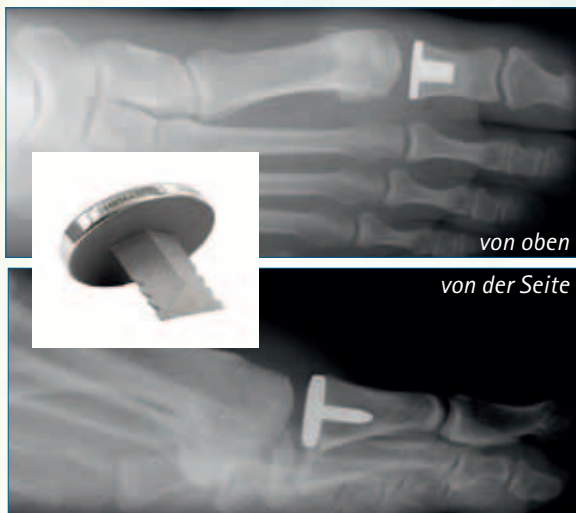
Dr. Breithaupt: Das ist in der Tat so. Bei der traditionellen Vorgehensweise wird die Basis des Grundgelenkes abgetragen und in den entstehenden Zwischenraum wird ein sorgfältig präparierter Lappen aus Knochenhaut eingelegt, sodass eine neue Stauchungszone entsteht. Für ältere Patienten, die ihre Füße nicht mehr sehr viel bewegen ist dies auch heute noch eine diskutierbare Technik. Bei größeren Ansprüchen



Dr. Hans-Otto Breithaupt und Herr Rudolf Klippert

**Was können die Betroffenen gegen die Beschwerden tun?**

R. Klippert: Zunächst wird man die üblichen Maßnahmen gegen Arthrose empfehlen, also schmerz- und entzündungstillende Medikamente, die vor allem im akuten Schub eingesetzt werden. Gute Erfahrung haben wir auch mit speziell zugerichteten Schuhen mit einer sogenann-



*Mit der AnaToemic™ phalangeal Hemi-Prothese wird die zerstörte Gelenkfläche an der Basis des Großzehengrundgelenks ersetzt und wieder ein funktionsfähiges Gelenk geschaffen.*

– nur an der Basis des Grundgelenks erforderlich. Trotzdem bekommt man aber ein fast neues Gelenk. Zudem erhält man sich die Möglichkeit später – falls es erforderlich werden sollte – sowohl eine Standardoperation als eine Versteifung durchführen zu können. Wenn eine Totalprothese versagt

mehr und die Probleme, wie sie nach der Standardoperation durch das veränderte Abrollverhalten auftreten können, gibt es hierbei nicht. Ihr großer Vorteil ist in erster Linie der minimale Knochenverlust, sodass alle Optionen offen bleiben und man sich keine Möglichkeiten verbaut.

**Wie gestaltet sich die Nachbehandlung, bzw. wie lange dauert es, bis man nach der Operation wieder richtig gehen kann?**

R. Klippert: Nach dem Einsetzen der Teilprothese muss für 14 Tage ein Verbandsschuh mit steifer Sohle getragen werden. Dann werden die Fäden gezogen und ab diesem Zeitpunkt können die Patienten wieder in ihren normalen Konfektionsschuhen gehen. Wir empfehlen allerdings für die erste Zeit noch Kompressionstrümpfe zu tragen, um der nach Fußoperationen ganz normalen Schwellneigung entgegenzuwirken.

an die Fußaktivität ist das funktionelle Ergebnis allerdings nicht besonders zufriedenstellend. Daher hat man versucht, mit einer Gelenkprothese die Ergebnisse zu verbessern. Allerdings ist dies am Großzehengrundgelenk wegen der dort auftretenden Scherkräfte problematischer als an anderen Gelenken. Inzwischen gibt es zwar alle möglichen Modelle, aber keines überzeugt wirklich. Anders ist die Situation bei einer Teilprothese. Sie vereint gewissermaßen die Vorteile der beiden anderen Verfahren ohne dass man deren Nachteile in Kauf nehmen muss.

und ersetzt werden muss, ist das sehr problematisch, weil sowohl die Basis des Grundgelenks als auch ein Teil des Mittelfußknochens entfernt worden ist. Dann muss der Zwischenraum mit Knochen aus dem Beckenkamm aufgefüllt werden. Es geht also nur mit einem recht aufwändigen Eingriff.

**Wie sind Ihre Erfahrungen mit der Teilprothese?**

Dr. Breithaupt: Mit der AnaToemic™ phalangeal Hemi-Prothese von Arthrex, die wir verwenden, haben wir sehr gute Erfahrungen gemacht. In den USA hat sie sich ja seit über 20 Jahren schon bewährt. Wir setzen sie seit etwa fünf Jahren ein und mussten bisher noch keine wieder entfernen. Die Beweglichkeit damit ist zwar nicht ganz so wie mit einem gesunden Gelenk, aber die Patienten haben keine Schmerzen

**Meine Herren, herzlichen Dank, dass Sie für das Gespräch zur Verfügung standen!**

**Wie ist das zu verstehen?**

R. Klippert: Wenn man eine Totalprothese einsetzt, muss man an beiden Gelenkpartnern ein Stück Knochen entfernen. Für die Teilprothese ist dies – wie bei der traditionellen Operation

#### Weitere Informationen

Tel.: 06408 / 6 10 80  
 beratung@praxis-breithaupt.de